

Hemorroiden

Aambeien komen regelmatig voor, maar er kunnen goede preventieve maatregelen genomen worden en zo nodig zijn er verschillende behandelingen mogelijk. Indien de juiste gradatie bepaald wordt, waarbij onder andere de anatomie en pathofysiologie worden onderzocht, kan de behandeling zonder langdurige ziekenhuisopname en pijn effectief zijn dankzij moderne behandelingsmethoden zoals HAL en PPH.

Drs. L.L.R.M. Wetzels
Fleboloog
Praktijk voor flebologie en proktologie

Drs. A.T.P.M. Claassen
Chirurg
Streekziekenhuis Midden-Twente, Hengelo

Aambeien (hemorroïden) zijn uitgezakte zwellichamen nabij de anus. Er zijn twee typen aambeien: uitwendige en inwendige. Uitwendige aambeien bevinden zich onder de huid rond de anus, en inwendige bevinden zich in het rectum.

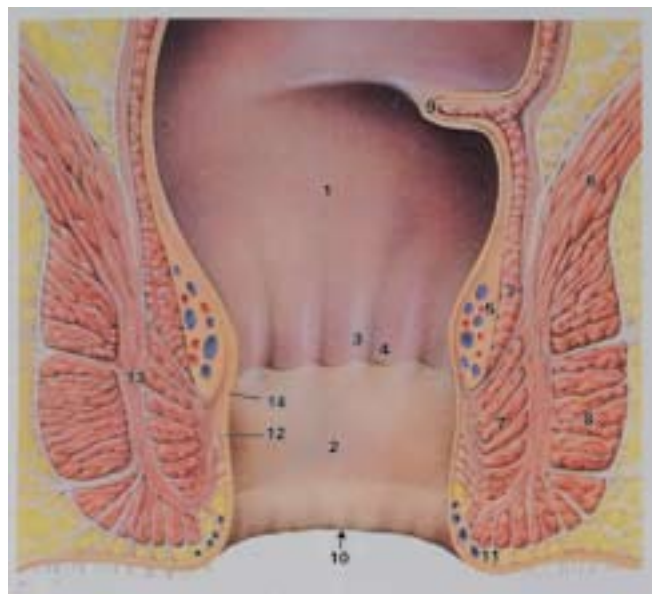
Er bestaan geen betrouwbare cijfers betreffende de incidentie en prevalentie van hemorroïden onder de Nederlandse bevolking. De meeste gegevens zijn afkomstig uit de huisartsgeneeskundige literatuur.¹ Nederlandse onderzoekers melden een incidentie van hemorroïden variërend van 4,5 tot 8,2 per 1.000 per jaar en een prevalentie variërend van 7,3 tot 10,1 per 1.000 per jaar. Uit extrapolatie van Nederlands cijfermateriaal blijkt dat jaarlijks ongeveer 50.000 patiënten voor anale klachten naar de tweedelijnszorg worden verwezen. Waarschijnlijk liggen de ware cijfers echter veel hoger, te meer omdat patiënten uit schaamte of angst voor de behandeling het consult bij de arts voor zich uitschuiven en/of aan zelfmedicatie doen. Bij ongeveer 70% van de mensen boven de dertig jaar zijn hemorroïden aantoonbaar, maar vaak hebben deze mensen geen klachten.

Anatomie

De anale continentie wordt gewaarborgd door de sfincter ani internus en een deel van de sfincter ani externus (zie figuur 1). Deze sluiten de anus echter niet geheel af. Zelfs bij maximale contractie blijft er in het centrum altijd een opening van ongeveer een centimeter bestaan. Deze opening wordt door het corpus cavernosum recti (plexus haemorroïdalis superior) afgesloten. Dit zwellichaam, dat circulair

gelegen is boven de linea dendata, is op drie plaatsen volumineuzer dan elders en wel op drie, zeven, en elf uur (steensnedeliggig). Dit zijn de plaatsen waar de takken van de arteria rectalis in het zwellichaam uitmonden.

De zwellichamen zijn in staat door volumevergroting het anale kanaal vocht- en gasdicht af te sluiten. Deze afsluitfunctie wordt mogelijk gemaakt door de aanwezigheid van arterioveneuze verbindingen. De



Figuur 1 - Topografie van het anale kanaal. 1. Rectum 2. Anaal kanaal 3. Columnae rectalis 4. Crypte van Morgagni met linea dendata 5. Plexus haemorrhoidalis superior 6. Spieren van de bekkenbodem 7. M. sfincter ani internus 8. M. sfincter ani externus 9. Plica transversalis recti (Kohlrausch) 10. Linea anocutanea 11. Plexus haemorrhoidalis inferior 12. Ligament van Parks 13. Spatium intermusculare 14. M. canalis ani.

vulling van het zwellichaam wordt bij gelijkblijvende arteriële toevoer gereguleerd door het verminderen van de veneuze afvoer. Tijdens de defecatie worden de zwellichamen door de fecesmassa opzij- en leeggedrukt.

Pathofysiologie

Indien er door intravasale stuwung een pathologische irreversibele vergroting van de plexus rectalis superior (corpus cavernosum recti) optreedt, spreekt men over hemorroïden (zie figuur 2). Stuwung in het corpus cavernosum recti kan veroorzaakt worden door een toegenomen arteriële aanvoer van bloed, maar ook door een verminderde veneuze afvoer.

De belangrijkste oorzaken voor het ontstaan van inwendige hemorroïden zijn:

- Overvulling van het zwellichaam

Dit kan worden veroorzaakt door proctitis (die vaak deel uit maakt van een colitis), laxeremiddelen, alcohol, sterke kruiden, allergische reacties van de darm

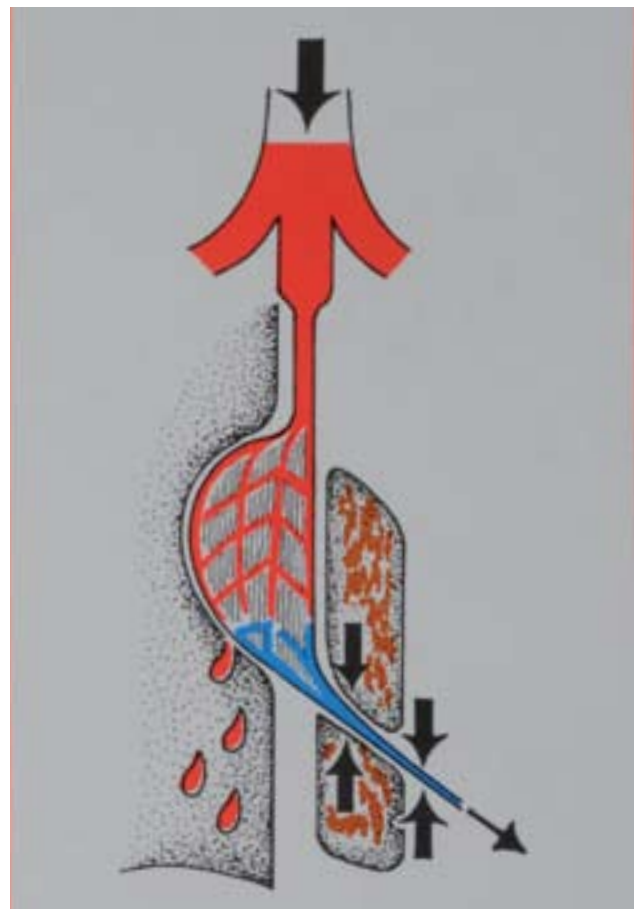
op bepaalde voedingsmiddelen, sommige medicamenten (bijvoorbeeld orale antibiotica), sommige fytofarmaca (bijvoorbeeld laxeremiddelen), onderdrukken van de defecatiereflex of obstipatie.

- Persen bij de defecatie

Bij persen zal het hemorroïdaal steunweefsel overrekken en een belangrijk deel van zijn elasticiteit verliezen. Bovendien bemoeilijkt de hoge interne sfincterspanning de retractie van het geprolabeerde weefsel en gaat een snelle repositie ervan tegen. Zwellichamen zijn in feite sponsachtige vaatkussentjes ingebed in elastisch collageen steun- en glad spierweefsel, en spelen een essentiële rol bij het luchtdicht afsluiten van het anale kanaal. Door degeneratie of verscheuring van dit weefsel in de vaatkussentjes zakken de zwellichamen omlaag. Ze kunnen in het nauwe onderste deel van het anale kanaal ingeklemd raken, hetgeen gepaard gaat met stuwung en oedeemvorming, en eventueel bloedverlies. Hierbij kan een vicieuze cirkel van stuwung, verhoogde sfinctertonus, bloeding en pijn



Figuur 2a - Diagram van de interne rectale plexus (corpus cavernosum recti).



Figuur 2b - Verhoogde arteriële toevoer en/of verstoorde veneuze drainage (anale spasmen, verhoogde intra-abdominale druk) veroorzaken hyperplasie van het corpus cavernosum. Helderrood bloed komt van mucosale cellen tijdens defecatie.

ontstaan. Een zwellichaam wordt pas een hemorroïd genoemd wanneer het weefsel dusdanig overrekt of geïrriteerd is dat er klachten ontstaan.

XPRESINFO

Een uitgebreide anamnese moet altijd worden verricht bij verdenking op hemorroïden, om colorectaal carcinoom of andere anale pathologie uit te sluiten.

Diagnostiek

Bij anale symptomen moet er niet alleen gedacht worden aan hemorroïden maar ook aan andere anale of colorectale pathologie. Een uitgebreide anamnese, inspectie, rectaal toucher en een proctoscopisch onderzoek moeten altijd worden verricht.

Bij inspectie moet men letten op marissen (skin-tags), anale fissuur, eczeem, schimmel, maceratie en soiling. Met een rectaal toucher moeten de rustonus, de sfincterspanning bij aanspannen en pijnlijkheid onderzocht worden. Met behulp van proctoscopie kan men de kleur van de mucosa bepalen en het voorkomen van oedeemvorming en hypervascularisatie. Daarnaast kan men ontstekingen, poliepen, carcinomen, fissura ani en ulcera constateren. Rectoscopie wordt uitgevoerd tot maximaal dertig centimeter. Bij vermoeden van afwijkingen meer proximaal in het darmstelsel moet een coloscopie verricht worden.

Hemorroïden zijn bij rectaal toucher enkel palpabel wanneer ze gefibroseerd of getromboseerd zijn. Voor de diagnose is proctoscopie dus altijd vereist. Bij proctoscopisch onderzoek wordt het distale rectumslijmvlies geïnspecteerd op erosies, bloedingen, poliepen, ontstekingen en carcinomen. Het prolaberan van hemorroïdale zwellichamen kan men het best vaststellen door de patiënt tijdens het terugtrekken van de proctoscoop te laten persen.

Indien er bij anamnese en onderzoek aanwijzingen zijn of een vermoeden bestaat voor hoger gelegen afwijkingen, dient een coloscopie te worden verricht. Leeftijd en familiale belasting zijn risicofactoren voor de mogelijke aanwezigheid van een colorectaal carcinoom. De gehele Nederlandse bevolking ouder dan vijftig jaar heeft een groter risico op een colorectaal carcinoom. Andere risicofactoren zijn een colorectaal carcinoom dan wel een poliepectomie in de anamnese en een langdurig bestaande colitis ulcerosa (>10 jaar).

Het colorectaal carcinoom presenteert zich soms met alleen bloedverlies. Vandaar dat verwarring

met hemorroïden goed mogelijk is. Indien andere symptomen behalve het bloedverlies, zoals een veranderd ontlastingspatroon (behalve obstipatie) en tenesmi of loze aandrang optreden, is verdere screening vereist.

Drie factoren die significant bijdragen aan de diagnose zijn: stijgende leeftijd, een veranderd defecatiepatroon (behalve obstipatie) en bloed alleen of vermengd met of op de ontlasting. Aanbevolen wordt om bij patiënten ouder dan vijftig jaar met bloedverlies een sigmoïdoscopie of coloscopie te verrichten.

Klinisch beeld

Aambeien gaan vaak gepaard met hinderlijke symptomen, zoals verlies van helderrood bloed, pruritis ani, dikwijls gecombineerd met perianaal eczeem, jeuk ontstaan als gevolg van intra-anale bloedstuwung en door afscheiding van slijm uit de anus, branderigheid in en rond de anus, residugevoel na de defecatie, lekkage veroorzaakt door een te grote aanvoer van rectaal slijm (colitis, proctitis). Daarnaast kan men last hebben van verlies van kleine hoeveelheden vloeibare ontlasting. Dat wordt vaak door de patiënt waargenomen als 'remsporen' in het ondergoed en treedt op (bij prolaps van hemorroïden in het anale kanaal of daarbuiten), door onvolledig functioneren van het afsluitingsmechanisme van de m. sfincter ani. Dat kan weer jeuk veroorzaken en/of een anaal eczeem. Ook loze aandrang en proctogene obstipatie kan voorkomen. Tijdens het persen zwellen de hemorroïden zodanig dat ze het gehele anale kanaal kunnen afsluiten en er geen feces passeren kan. Daarentegen kunnen grote hemorroïden zonder dat er geperst wordt een improductieve defecatiereflex opwekken. Prolapsverschijnselen variërend van een licht drukkend gevoel tot loze aan-

Tabel 1 - Classificatietabel van inwendige hemorroïden met hun therapie.

| | |
|-----------|--|
| Graad I | sclerotherapie |
| Graad II | sclerotherapie rubberbandligatie HAL |
| Graad III | soms PPH rubberbandligatie hemorroïdectomie HAL |
| Graad IV | PPH hemorroïdectomie HAL PPH |

drang komen ook voor. Het drukkende gevoel wordt soms als pijn ervaren. Patiënten met prolaberende hemorroïden geven vaak aan valse aandrang te hebben, vooral na de defecatie. Prolaps van inwendige hemorroïden treedt aanvankelijk alleen op tijdens de defecatie waarna spontane repositie volgt. Onbehandelde hemorroïden kunnen zo groot worden dat spontane repositie achterwege blijft en de prolaps manueel gereponeerd moet worden, omdat het anders tot strangulatie en necrose komt. Tot slot kan het pijnlijk zijn. Hoewel ernstige pijn niet wordt veroorzaakt door hemorroïden, tenzij er sprake is van acute trombose of strangulatie.

De classificatie van hemorroïden in vier graden van prolaberend (uitgaande van plexus haemorrhoidalis superior):

- Graad I hemorroïden die bij persen niet prolaberend en alleen bij endoscopisch onderzoek gediagnosticeerd kunnen worden.
- Graad II hemorroïden die na defecatie prolaberend, maar spontaan naar binnen teruggaan.
- Graad III hemorroïden die spontaan of tijdens hoesten, niesen of persen prolaberend en aldus manueel gereponeerd moeten worden.
- Graad IV hemorroïden die continu prolaberend en niet meer te reponeren zijn. Indien dit acuut optreedt, staat strangulatie op de voorgrond. Zie tabel 1 op blz. 21 voor de behandeling van de verschillende gradaties.

XPRESINFO

Ter preventie van hemorroïden moet de patiënt vooral zorgen voor vezelrijke voeding en voldoende lichaamsbeweging, en een minimale vochtinname van 1,5 liter per dag.

Preventie

Ter voorkoming van hemorroïden kan een aantal adviezen in acht worden genomen. Een aantal leefregels geeft de patiënt de mogelijkheid om aambeien te helpen voorkomen. Indien duidelijk is dat de klachten worden veroorzaakt door aambeien, dan zal de arts in eerste instantie enkele leef- en voedingsadviezen geven.

Zeer van belang is het zorgen voor zachte, regelmatige ontlasting door vezelrijke voeding. Het is belangrijk dat de patiënt voldoende lichaamsbeweging krijgt. De patiënt moet voldoende drinken, volgens de MLD-stichting minimaal 1,5 liter per dag. Vervolgens is advies nodig met betrekking tot goede anale hygiëne (na defecatie reinigen met koud water, geen zeep), meldt daarbij dat de patiënt geen

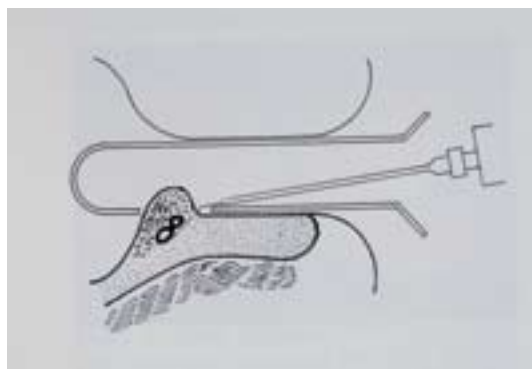
geparfumeerde natte doekjes moet gebruiken. Ook moet worden opgepast met het gebruik van te sterke darm prikkelende laxeremiddelen (wel eventueel psylliumvezel en lijnzaadolie) en met darm prikkelende voeding en dranken. Wanneer er al irritatie van de darm en/of anale klachten zijn, mijd dan specerijen, zware koolsoorten, uien, prei, paprika, alcohol, muesli, noten en zuivelproducten. Tot slot is het belangrijk dat de patiënt let op het defecatiegedrag (toegeven aan aandrang tot defecatie en vermijden van persen).

Behandeling door middel van antihemorroïdalia (suppositoria, smeersels en orale middelen) is geen causale therapie voor hemorroïden. Ze zijn vaak slechts symptoombestrijdend doordat ze de jeuk, pijn, zwelling en ontsteking verminderen. Meestal zorgen ze slechts voor een tijdelijke verlichting van de klachten. De hemorroïdale zwellichamen zijn van belang voor de fijne continentie en de therapie moet daarom in principe zijn gericht op het herstel van de fysiologie van deze zwellichamen en niet op de volledige destructie ervan.

Conservatieve behandeling

Een scleroserende behandeling (figuur 3) is geschikt voor de behandeling van eerste-, tweede- en eventueel derdegraads inwendige hemorroïden. Hierbij wordt meestal gebruik gemaakt van een proctoscoop volgens Blond met een zijdelings geplaatst venster of een proctoscoop volgens Kelly met een frontaal venster. Verder heeft men een injectiespuit met scleroseringsnaald nodig en een scleroserende vloeistof. In Nederland, Duitsland en België gebruikt men meestal polidocanol^a (Aethoxysklerol 3%). Soms wordt ook wel natriumtetradecylsulfaat^b (Trombovar 3%) geïnjecteerd.

Bij de patiënt wordt in steensnedeliggheid een proctoscoop volgens Blond ingebracht. Vervolgens wordt de proctoscoop met het venster tot boven de



Figuur 3 - Scleroserende behandeling.

linea dentata gemanipuleerd. De hemorroïden puilen dan door het zijdelingse venster in het lumen van de proctoscoop. Met een scleroseringsnaald worden de hemorroïden aangeprikt ter hoogte van hun aanhechting en op een diepte van ongeveer vijf millimeter. De punt van de naald dient tot in de submucosa te komen. Indien de naald te diep doordringt en de punt in de musculaire mucosae komt te liggen, voelt men een vaste weerstand. Dan dient de naald enkele millimeters te worden teruggetrokken totdat deze weer in de submucosa ligt. Vervolgens wordt het scleroseringsmiddel geïnjecteerd. Deze injectie veroorzaakt submucose een steriele ontsteking, gevolgd door fibrosering, waardoor de bloedtoevoer naar de hemorroïden wordt afgesnoerd en verschrompeling optreedt. Ten gevolge van de opgewekte ontsteking ontstaat tevens een betere fixatie van de mucosa aan de onderlaag, wat voordelig is bij een prolaps. Het is belangrijk dat een injectie nooit wordt gegeven in de submucosa ter hoogte van de prostaat, omdat dat urineretentie en strangurie tot gevolg kan hebben.

Rubberbandligatie volgens Barron (figuur 4) is geschikt voor de behandeling van tweede- en derdegraads inwendige hemorroïden. Bij de ligatuur- of strangulatiemethode volgens Barron worden inwendige hemorroïden met behulp van een elastiekje geligeerd. Door de kellyproctoscoop wordt een ligator aangebracht tot aan de basis van de hemorroïden. Dit allemaal proximaal van de linea dentata. De hemorroïden en de eventuele prolapsus ani internus worden nog iets naar boven gedrukt en via een vacuümsysteem in het buisje van de ligator gezogen. Vervolgens wordt een elastiekje proximaal van het hemorroïd geschoten. Dit elastiekje zorgt voor een verminderde aanvoer van arterieel bloed naar het hemorroïd en tevens treedt door de verschrompeling retractie van het geprolabeerde weefsel op.^{2,3}

De behandeling wordt zonodig enkele malen herhaald met een interval van drie à vier weken. Ongeveer 25% van de patiënten heeft na ligatie de eerste drie dagen wat loze aandrang, lichte pijnklachten en een corpus alienumgevoel in de anus. Andere zeer zeldzame complicaties zijn urineretentie, koorts en heftige bloedingen (1/4.000 patiënten, cave antistollingstherapie).

Chirurgie bij aambeien

Indien de klachten van de aambeien niet verdwijnen met leef- en stoelgangadviezen, medicamenteuze therapie of niet-operatieve chirurgische methoden (rubberbandligatie, sclerotherapie et cetera), komt de patiënt in aanmerking voor operatieve therapie.

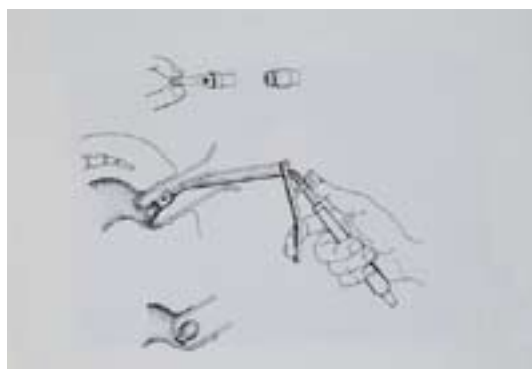
Vanzelfsprekend dienen allereerst andere oorzaken van bloedverlies per anum, bijvoorbeeld een colorectale poliep of maligniteit, te zijn uitgesloten. Bij de chirurgische behandeling van aambeien wordt onderscheid gemaakt tussen procedures waarbij de hemorroïdale prolaps wordt gecorrigeerd en procedures waarbij de aambeien worden verwijderd.

Indien mogelijk zal voor een operatie worden gekozen waarbij de prolaps wordt gecorrigeerd en daarmee de anatomie van het rectum en het anale kanaal wordt hersteld. De onderste plooiën van de rectummucosa met daaronder de hemorroïdale vasculaire plexus dragen immers, zolang er geen sprake is van prolaps of overmatige stuwings, voor een belangrijk deel bij aan de continentie voor ontlasting. Met name ongewild verlies van flatus en dunne ontlasting (soiling) kan worden toegeschreven aan een insufficiënte hemorroïdale barrière. Recente ontwikkelingen van nieuwe technieken maken het mogelijk om met een beperkt invasieve procedure de anatomie van het anale kanaal te herstellen en daarmee de fysiologie van continentie te behouden.

HAL

Bij de hemorroïdale arteriële ligatie (HAL) of transanale hemorroïdale dearterialisatie (THD) wordt de arteriële toevoer van bloed naar de hemorroïdale plexus opgespoord door middel van een dopplersignaal en onderbroken met een hechting. De hemorroïdale plexus blijft hierbij intact maar zal door de verminderde arteriële druk minder stuwings vertonen, slinken en zich terugtrekken. Indien een hemorroïdale pijler tot in het anale kanaal prolabeert, zal op deze plaats de initiële hechting doorlopend worden voortgezet tot vlak boven de overgangszone van rectummucosa naar anoderm (linea dentata), waardoor bij aantrekken van de hechting de pijler omhoog wordt getrokken.

Bij deze beperkt invasieve ingreep wordt door middel van enkele gerichte hechtingen de anatomie en



Figuur 4 - Rubberbandligatie volgens Barron.

functie van het rectum en het anale kanaal hersteld. De operatie kan plaatsvinden in dagbehandeling en wordt door de patiënt vaak zeer goed verdragen. De resultaten van deze behandeling zijn goed. Bloedverlies, prolaps en soiling worden meestal adequaat verholpen.

PPH

Bij de procedure voor prolaps en hemorroïden (PPH) wordt met een speciaal hiervoor ontwikkeld instrument vlak boven het niveau van de hemorroïden circulair een band rectumslimvlies en steunweefsel weggenomen. De hemorroïdale prolaps wordt hierdoor opgeheven en de bloedtoevoer verminderd, waardoor de aambeien zullen slinken. Hiermee wordt de anatomie en daarmee de afsluiting van het anale kanaal hersteld. Doordat de operatie plaatsvindt in een gedeelte van de endeldarm waar zich weinig pijnzenuwen bevinden, is de procedure vrijwel pijnvrij. De patiënt zal na de operatie mogelijk een gering aandranggevoel overhouden en ook kan er enig bloedverlies optreden. Deze verschijnselen zijn vrijwel altijd zeer mild en verdwijnen binnen 1 à 2 weken spontaan. De operatie kan plaatsvinden in dagbehandeling en patiënten kunnen snel hierna hun dagelijkse activiteiten hervatten.

Hemorroïdectomie

Indien een grote prolaps acuut ontstaat, gepaard gaande met strangulatie, necrose en forse pijn, en zich niet laat reduceren, wordt een hemorroïdectomie verricht. Ook als er sprake is van een zeer langdurig bestaande forse prolaps, vaak in combinatie met een gestoorde stoelgang en verminderde continentie, dan is operatief herstel van de anatomie niet haalbaar en komt de patiënt in aanmerking voor een 'klassieke' hemorroïdectomie.

Bij deze operatie worden de prolaberende hemorroïdale pijlers tot aan de basis verwijderd. Het weefsel dat zich tussen de hemorroïdale pijlers bevindt, moet worden gespaard om circulaire littekenvorming en daarmee stenose van het anale kanaal op langere termijn te voorkomen. De ingreep vindt plaats onder narcose of spinale anesthesie. De wonden die hierbij in het anale kanaal ontstaan zijn vaak behoorlijk pijnlijk, zeker bij de stoelgang. Het postoperatieve beleid dient dan ook vooral gericht te zijn op adequate pijnbestrijding en het vergemakkelijken van de stoelgang. In de loop van een aantal weken zullen de wonden genezen en zullen de pijnklachten verminderen.

Op langere termijn worden na een klassieke hemorroïdectomie maar zelden recidieven gezien,

maar helaas kan het verlies van de hemorroïdale barrière wel aanleiding geven tot moeilijk te behandelen ongewild verlies van flatus en dunne ontlasting (soiling). Daarom wordt de 'klassieke' hemorroïdectomie gereserveerd voor patiënten waarbij de minder invasieve methoden niet meer mogelijk zijn. ■

Referenties:

1. Consensus Hemorroïden Utrecht 1993.
2. Barron J.C. Office ligation of internal haemorrhoids. *Am J Surg* 1963;105:563.
3. Lurz KH. Gummibandligatuur von Haemorrhoiden mit neuere Aspirationstechnik. *Coloproctologie* 1980;III:59-60.

Correspondentieadres:

Drs. L.L.R.M. Wetzels
Fleboloog
Praktijk voor flebologie en proktologie
www.drswetzels.nl
E-mailadres: info@drswetzels.nl

In dit artikel genoemde geneesmiddelen

- | | |
|-------------------------------|---------------------|
| a. polidocanol | - Aethoxysklerol 3% |
| b. natriumtetradecylsulfataat | - Trombovar 3% |

Verkorte productinformatie SPIRIVA®

Samenstelling: Spiriva® Respimat® bevat oplossing voor inhalatie en bevat per inhalatie 2,5 microgram tiotropium, overeenkomend met 3,124 microgram tiotropiumbromide monohydraat. Spiriva® Handihaler® is samengesteld uit een harde capsule met 18 microgram tiotropium, overeenkomend met 22,5 microgram tiotropiumbromide monohydraat als inhalatiepoeder. **Indicaties:** Bronchusverwijder voor de onderhoudsbehandeling van chronische obstructieve luchtwegaandoeningen (COPD), ter verlichting van symptomen bij patiënten. **Contra-indicaties:** Overgevoeligheid voor tiotropiumbromide, atropine of derivaten zoals ipratropium of oxitropium, of voor een van de hulpstoffen (Respimat®: benzalkoniumchloride, dinatrium edetaat, gezuiverd water, zoutzuur, Handihaler®: lactose monohydraat) **Farmacodynamische eigenschappen:** Tiotropium is een anticholinergicum en geeft een verbetering in longfunctie gedurende 24 uur. Tiotropium verbetert dyspnoe en het symptoom gelimiteerd uithoudingsvermogen. Tiotropium vermindert COPD exacerbaties en COPD ziekenhuisopnames. **Waarschuwingen en voorzorgen:** Niet gebruiken als aanvangsbehandeling van acute episoden van bronchospasmen. Met voorzichtigheid gebruiken bij patiënten met nauwe-kamerhoek glaucoom, prostaathyperplasie of blaasalsobstructie. Geneesmiddelen voor inhalatie kunnen inhalatie-geïnduceerde bronchospasmen veroorzaken. Bij patiënten met matige tot ernstige nierinsufficiëntie (creatinineklaring van ≤ 50 ml/min) dient Spiriva® alleen te worden gebruikt indien de verwachte voordelen opwegen tegen het potentiële risico. Patiënten dienen erop gewezen te worden dat oogcontact met het geneesmiddel vermeden dient te worden. Spiriva® patroon alleen met Respimat® inhalator gebruiken. Spiriva® capsules alleen met de Handihaler® gebruiken. **Interacties:** Gelijktijdige toediening van Spiriva® en andere anticholinergica bevattende geneesmiddelen is niet onderzocht en wordt daarom afgeraden. **Zwangerschap en borstvoeding:** Geen klinische gegevens beschikbaar; dient derhalve niet te worden gebruikt door zwangere vrouwen of vrouwen die borstvoeding geven. **Bijwerkingen:** De volgende bijwerkingen zijn gemeld: vaak: droge mond, doorgaans mild van aard en verdween vaak bij voortzetting van de behandeling; soms: wazig zien, duizeligheid, supraventriculaire tachycardie, atriumfibrilleren, hoofdpijn, smaakstoornissen, bronchospasmen, hoest, faryngitis, stemstoornis, orale candidiasis, misselijkheid; zelden: verhoogde oogbolddruk, tachycardie, hartkloppingen, neusbloeding, gastro-oesofagale reflux aandoening, constipatie, huiduitslag, urticaria en pruritus, andere overgevoeligheid (waaronder snelle reacties), moeilijkheden bij het urineren; urineretentie, (meestal bij oudere mannen met predisponerende factoren (bv. prostaathyperplasie), urineweginfectie; frequentie niet bekend: glaucoom, sinusitis, tandcariës, dysfagie, intestinale obstructie, waaronder paralytische ileus, angioneurotisch oedeem. **Dosering en wijze van toediening:** Eenmaal daags 5 microgram tiotropium, bestaand uit 2 inhalaties uit de Respimat® inhalator of eenmaal daags inhalatie van de inhoud van één Spiriva® capsule met behulp van de Handihaler®, steeds op hetzelfde tijdstip van de dag. Registratie/afleverstatus: RVG 34382 (Respimat®)/RVG 26191 (Handihaler®)/U.R., Voor volledige product informatie wordt verwezen naar de geregistreerde 1B tekst (september 2007/d.d. 12 april 2007). **Registratiehouder:** Boehringer Ingelheim International GmbH, Duitsland. Voor inlichtingen: Boehringer Ingelheim bv, Comeniusstraat 6, 1817 MS Alkmaar, 0800-2255889

